



EK PARIVARTAN FOUNDATION REGISTRATION NO: 130

EK PARIVARTAN FOUNDATION PAN NO: AAATE9879M

EK PARIVARTAN FOUNDATION 80G NO: AAATE9879MF20221

EK PARIVARTAN FOUNDATION NGO DARPAN : DL/2019/0230573

EK PARIVARTAN FOUNDATION GUIDESTAR INDIA : 11308

EK PARIVARTAN FOUNDATION CSR REG NO : CSR00040314

EK PARIVARTAN FOUNDATION TM APP NO : 5822870

EK PARIVARTAN FOUNDATION MSME NO : DL-02-0040746

EK PARIVARTAN FOUNDATION WEBSITE : WWW.EPFNGO.ORG

EK PARIVARTAN FOUNDATION E-MAIL : INFO@EPFNGO.ORG

PATIENT NAME	MASTER BUNTY
PATIENT FATHER NAME	MR. RAJU KUMAR
DOB AND GENDER	14 YR / MALE
DISEASE NAME	(TBSA) BURN WITH HOT OIL
TREATMENT HOSPITAL	S.N MEDICAL HOSPITAL AGRA
REGISTRATION NO	23040
DEPARTMENT NAME	ED/S DEPT.
TREATMENT COST	APPROX 2.5 TO 3 LAKH
PATIENT FATHER OCCUPATION	LABOR
PATIENT ADDRESS	KAMLA NAGAR AGRA



Ek PARIVARTAN FOUNDATION

Working For a Better Tomorrow

Reg No.- 130
PAN No.- AAATE9879M
Unique ID : DL/2019/0230573
80G No. : AAATE9879MF20221
CSR No. : CSR0000314
MSME (UDYAM) : DL-02-0040746

सेवा में,

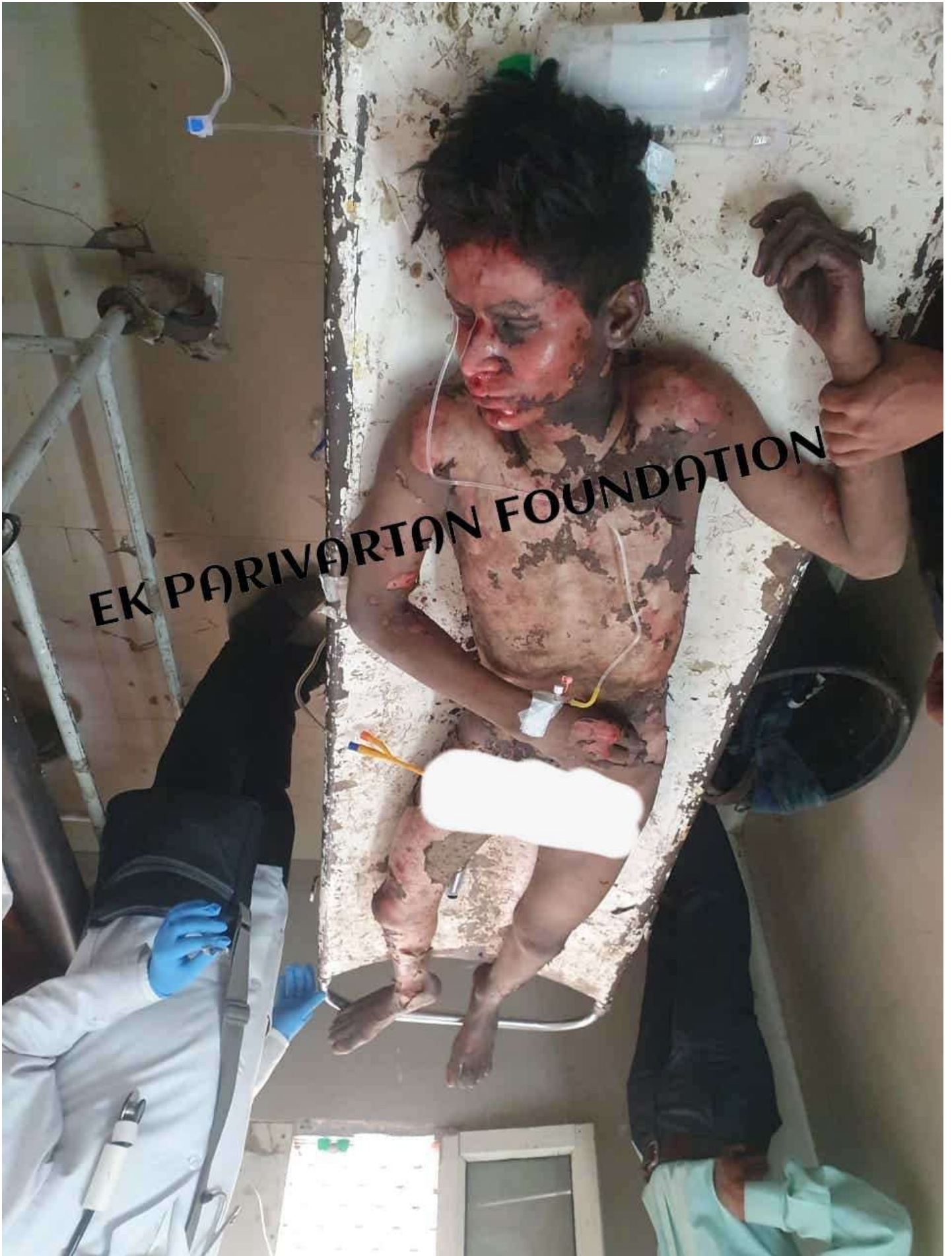एक परिवर्तन फाउंडेशन
संस्था
नई दिल्ली

निवेदन यह है कि मेरा नाम राजू है।
मैं लखनऊ नगर आगरा का रहने वाला हूँ।
मेरे बेटे का नाम वंटी है। जो सिर्फ 14 साल
का है। जो गर्म तेल में गिरने कि वजह से
बुरी तरह जल गया है। जिसका इलाज
दिनांक 29-02-2024 से S.N. Medical Hospital
में चल रहा है। काफी बुरी तरह जल जाने कि वजह
से मैं अपने बच्चे का इलाज कराने में
असमर्थ हूँ। काफी तरह से मेरे बच्चे के
इलाज में अस्पताल मदद कर रहा है।
लेकिन फिर भी कुछ धीरे-धीरे और कुछ
मैडिकल सर्जरी कराने में असमर्थ हूँ।
जिसके लिए मैंने संस्था से मदद लेने के
लिए प्रार्थना की ताकि वह मेरे बच्चे के
इलाज के लिए सहयोग करे। आपकी अति
कृपा होगी।

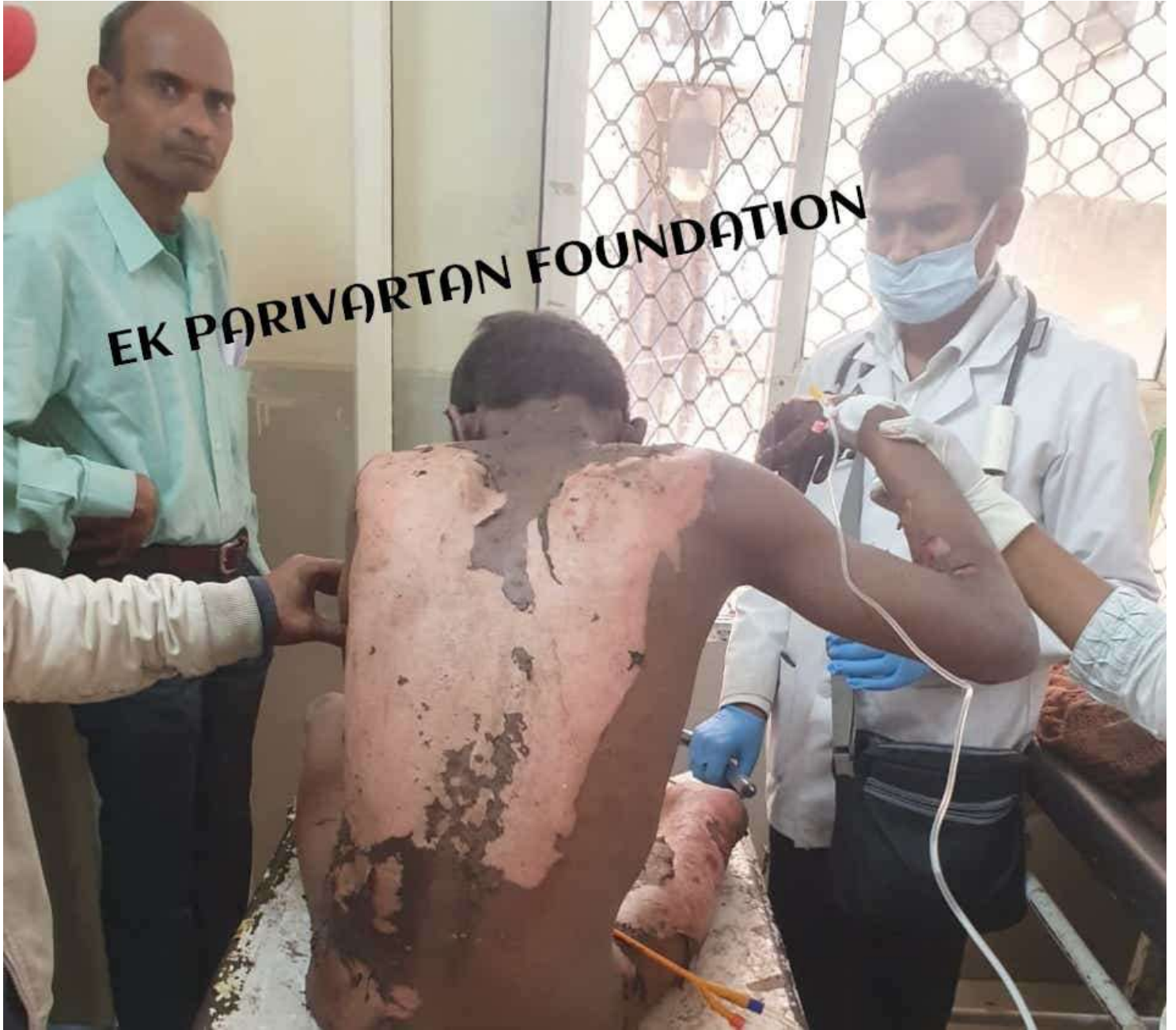धन्यवाद

राजू





EK PARIVARTAN FOUNDATION





INDOOR BED HEAD TICKET

S. No.

S.N. Medical College Hospital, Agra ⁶⁵⁶

Department:..... E.D.I.S.

M.O. I/c :..... Dr. (Prof) Manu Verma (MCh MD)

O.P.D./ Registration No. 23040 M.R.D. No. :

Patient's Name : .. Bundi Age : 14 / y Sex : M

S/D/W : .. Ragu Ward .. Burn Bed No. :

Address : .. 71/104 Kamla Nagar Date of Admission : .. 29/02/24

..... P/S Kamla Nagar Agra Provisional Diagnosis : .. T.B. S.D. Burn

D.O.A. : .. 29/02/24 Final Diagnosis :

Marital Statues..... Date of Transfer :

Educational Statues..... Date of Discharge :

Occupation..... Aadhaar No.....

Result : Discharge/LAMA/Abscond/Death Mobile No.

Sign. of MOI

EK PARIVARTAN FOUNDATION

B/B Ragu Day

NOTES

Name of Residents : 1st Year. Dr. Esham

2nd Year. Dr. Virendra

3rd Year. Dr. Akash

(1)

S.N. MEDICAL COLLEGE AGRA

POOR PROGNOSIS CONSENT / HIGH RISK CONSENT

हमें हमारी भाषा में गली गांठि रागड़ा दिया गया है कि हमारे मरीज की हालत बेहद खराब है।

यह सब जानते हुए भी हम अपने मरीज को भर्ती कर रहे हैं, इस उपरान्त अगर मरीज की जान जाती है तो इसकी पूरी जिम्मेदारी हमारी होगी। इसमें डॉक्टर, अस्पताल या कर्मचारी की कोई जिम्मेदारी नहीं होगी।

नाम - राजू

रिश्ता - बेटा

फोन नं० - 2130

समय

दिनांक

- 24/02/24

Name: Beni
Age / Sex: 14 y
S/O: Raju
D/o:
W/o:

D.O.A. 27/02/24

T.O.A.

Diagnosis

Address 71/104/ Kamlanagar Agra

History of Present illness (HPI)

M.O.I./C

CMO

RSO

Adv.

incubation

On Examination:

GC Poor

PR 89 mm

RR 20/min

BP 120/80

Chest: Clear

PA s/m NSR

IP

Op

ECS

ECU

Investigation

HB TLC DLC PC

Blood Urea, S. Creatinine

Na⁺

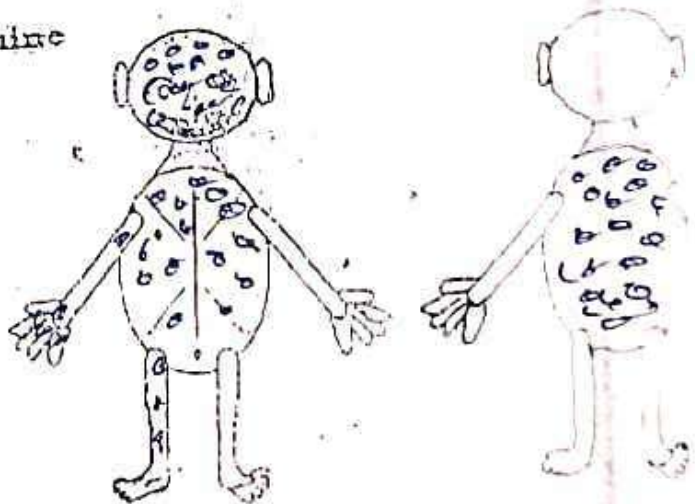
K⁺

X-Ray

MSG

CCT Head

EK PARIVARTAN FOUNDATION



Progress Report

Date	Progress / Vitals	Treatment
	<ul style="list-style-type: none"> - On O₂ by high flow - RT passed - w/f seizure - Routine, CRP - Plan MRI Brain - EEG <p style="margin-left: 20px;"> <u>CILIB JRII</u> At: 4:15pm </p> <ul style="list-style-type: none"> - E4 Vums - Pupils = \odot size <li style="margin-left: 20px;">Suggestive reactive - PR - 120/m <li style="margin-left: 20px;">tone $\frac{\odot}{\odot}$ <p style="margin-left: 20px;"> <u>Adv</u> </p> <ul style="list-style-type: none"> - w/f seizure - CPE - Routine RIC <p style="margin-left: 20px;"> <u>CILIB JRII</u> C.F. AS </p>	<p style="margin-left: 20px;"> <u>CILIB JRII</u> w/f seizure </p> <ul style="list-style-type: none"> - Neuroimaging - Routine RIC - RBS - S.E. - S. Gen 4 <p style="margin-left: 20px;"> <u>CILIB SR</u> - S. electrolytic RIC - Neuroimaging - w/f seizure </p>

EK PARIVARTAN FOUNDATION

PHYSICAL EXAMINATION

General Examination :

PR - 142/m
RR - 48/m
SpO₂ - 98% RA
Temp - 102°F
BP - 88/58 mmHg
RBS - 102 mg/dl

pallor
 icterus
 cyanosis
 clubbing
 lymphadenopathy
 edema

System Examination :

CNS - Pupil - BIL NSNR
Tone $\frac{U/N}{N/N}$

EK PARIVARTAN FOUNDATION

S₁S₂ ⊕
A₁S - BIL EAE ⊕

PIA - soft, NT.

Local Examination :

Date	Progress / Vitals	Treatment
	<p><u>CLIBIRII</u> PR = 142/min RR = 54/min SpO₂ = 100% i/n pump Temp = 100° F CRT = < 3 sec RBS = 92 mg/dl</p>	<p>LRTI under evaluation</p> <ul style="list-style-type: none"> - GPE - NPO TFA - on O₂ by intranasal prongs - Oliguria - Neb. C 31 NaCl + 1/2 buccate (12hrly) - 1/2 heparin (4hrly)
<p><u>OIE</u> CNS:</p>	<p>C/S/A +/+/+ tone $\frac{0}{0}$</p>	<p>Oral Amoxycillin @ 100 (1.2g/10ml) = 0.9 ml i/v TDS.</p>
<p>CVC: PIA: RIC:</p>	<p>S, S2 heard soft, NT Bil crepts ⊕ r/c retraction ⊕</p>	<p>Oral PCM @ 10 (15mg/ml) = 0.2 ml i/v TDS i/v. Emet @ 0.2 (2mg/ml) = 0.3 ml i/v BP</p>
<p>A dxpce</p>	<ul style="list-style-type: none"> - Nebulisation - CXR PA view - Routine RIC - B₅, CRP - G_{6P} - VIT - almerat 	<p>EK PARIVARTAN FOUNDATION</p> <p>IVP IsoP 110 ml over 8 hrs @ DFR = 14.</p>

Physical Examination

General Examination :

PR - 136/min
RR - 56/min
SPO₂ - 86% RA → 100%
T - 101.2° F
CRT - < 3 sec
RBS - 112/min
U.O - ✓
MM - ✓
on O₂ mask

Pallor
Icterus
cyanosis
clubbing
lymphadenopathy
edema } ⊖ wt

System Examination :

CNS: C1S1A +/+ +/+ four $\frac{\text{D}}{\text{D}} \frac{\text{D}}{\text{D}}$

Pupil = BILNSNR

CDC:

PA: soft INT

RIS: BIL crepts ⊕
SIC, E/c retraction ⊕
nasal flaring ⊕

Local Examination :

Physical Examination

General Examination :

PR = 144 /min
RR = 54 /min
SpO₂ = 88% on RA = 100% on
O₂ / N₂ pmh
T = 98.9°F
CRT = < 3 sec
RBS = 82 mg/dl
U. nit = ✓ (pung)
Stool = ✓

Fallor
Icterus
cyanosis
clubbing
symptomatic
edema

System Examination :

CNS: irritable $\frac{N}{N}$ / $\frac{N}{N}$

CVS: S₁, S₂ ⊕^m

R/S: B/L S₁ ⊕^m; crepits ⊕^m; subcostal retraction ⊕^m

I/A: soft & NT.

Local Examination :